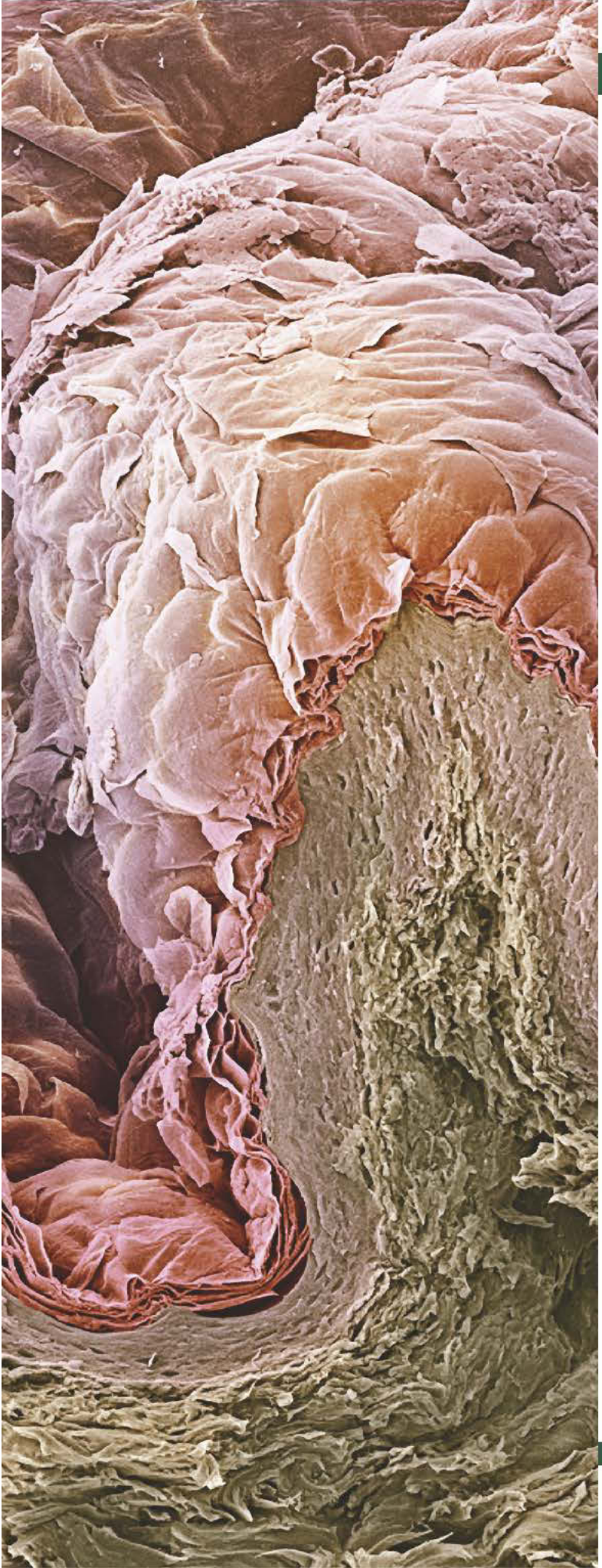

unidad 4

La piel

SUMARIO

- Anatomía de la piel
- Fisiología de la piel
- Patologías más frecuentes

OBJETIVOS

- Conocer las bases anatómicas de la piel.
- Estudiar la fisiología de la piel.
- Describir la patología básica de la piel.

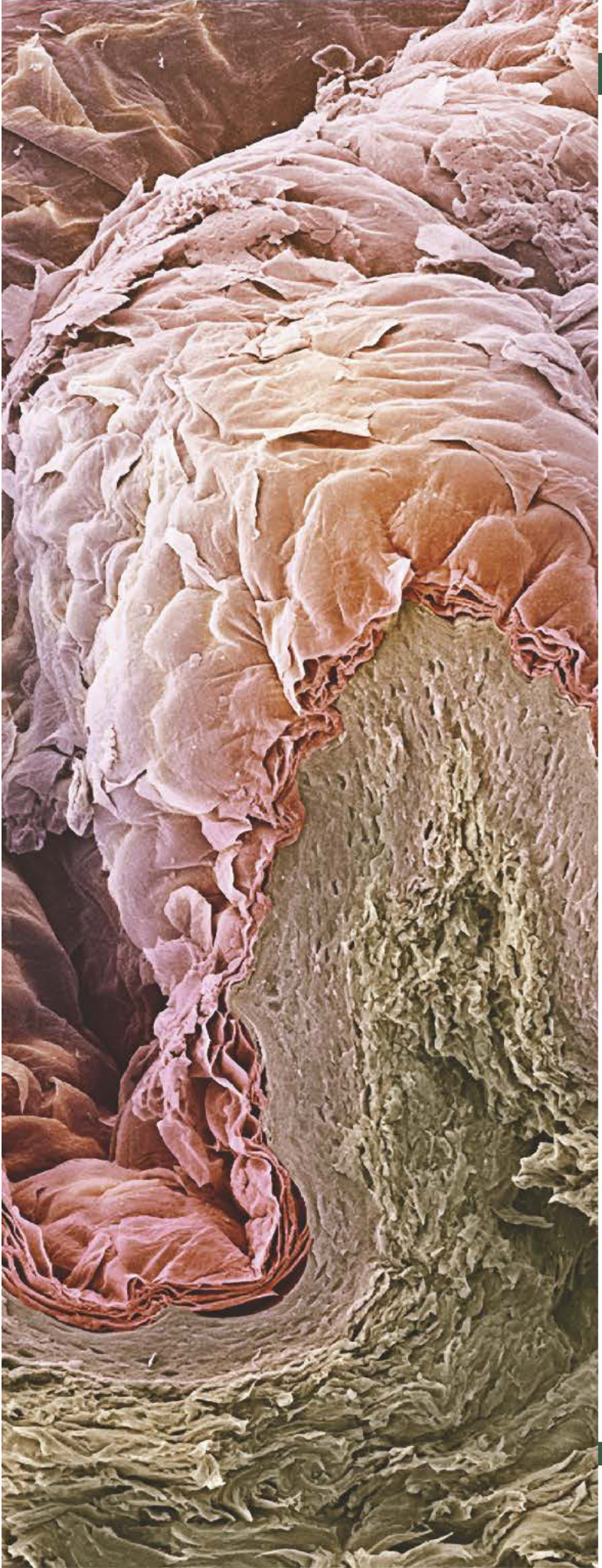

unidad 4

La piel

SUMARIO

- Anatomía de la piel
- Fisiología de la piel
- Patologías más frecuentes

OBJETIVOS

- Conocer las bases anatómicas de la piel.
- Estudiar la fisiología de la piel.
- Describir la patología básica de la piel.

1 >> La piel

La piel es el órgano de mayor extensión del cuerpo, ya que tiene una superficie aproximada de 2 m^2 y pesa entre 3 y 4 kg, lo que supone aproximadamente el 6% del peso corporal total.

Representa la primera barrera defensiva de nuestro organismo frente al medio externo, tiene un papel fundamental en el mantenimiento de la homeostasis interna y en ella se localizan los receptores encargados de captar estímulos externos, como la variación de la temperatura o el sentido del tacto.

En el examen visual, la piel aparece como una estructura elástica y resistente, con unas características de coloración y rugosidad variable, según el grado de pigmentación y los hábitos de vida del individuo.

La piel cubre la totalidad de la superficie corporal, transformándose en otra membrana más fina y rosada, llamada **mucosa**, en los orificios corporales (ojos, boca, nariz, etc.).

Si observamos nuestra piel a simple vista, podemos distinguir dos estructuras diferentes que la constituyen:

- La **piel** propiamente dicha. En ella se diferencian una serie de relieves o pliegues, entre los que destacan los de las yemas de los dedos o la palma de la mano, denominados **dermatoglifos**, y las **arrugas** de la cara que aparecen con la edad.
- **Faneras** o **anejos cutáneos**. Estos términos hacen referencia a todas aquellas estructuras anatómicas que forman parte de la piel y que realizan funciones específicas, tales como:
  - Las uñas.
  - Pelos, en cualquiera de sus variantes, como son las cejas, las pestañas, los cabellos, el vello, etc.
  - Glándulas sebáceas (Figura 4.1).
  - Glándulas sudoríparas.

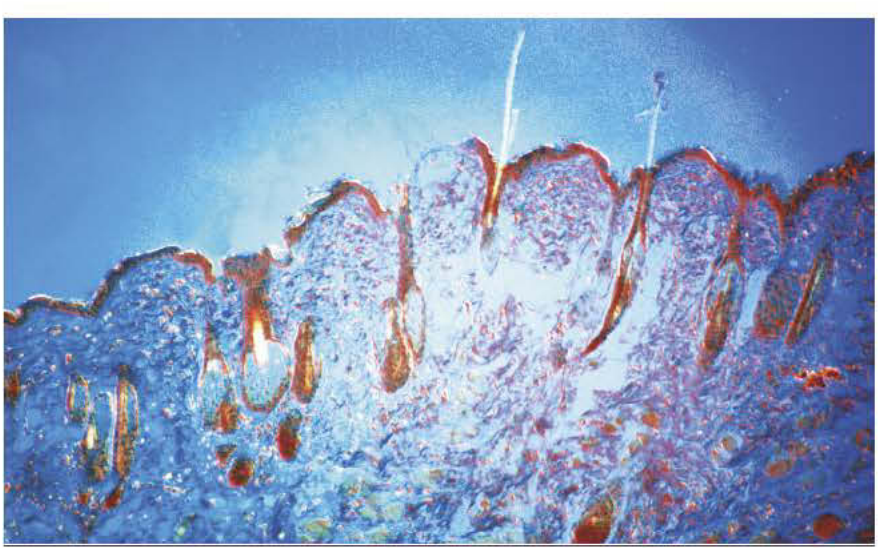

4.1. Glándulas sebáceas de la piel humana y folículos pilosos.

Vocabulario

Dermatoglifo: patrones que forman las impresiones de las eminencias superficiales de la piel de los dedos (huellas dactilares), palmas de las manos y plantas de los pies, utilizadas en estudios genéticos o de identificación.

4.2. Dermatoglifos.

2 >> Anatomía de la piel y anejos cutáneos

En un corte de la piel podemos distinguir las diferentes capas que la forman y los anejos cutáneos.

2.1 > Las capas de la piel

La piel está formada por tres capas superpuestas que, de la superficie a la profundidad, son: epidermis, dermis e hipodermis.

Epidermis

Es un epitelio plano, estratificado y queratinizado, formado por tres tipos celulares diferentes, como son los queratinocitos, los melanocitos y las células de Langerhans.

- **Queratinocitos.** Son los más numerosos y evolucionan desde la profundidad a la superficie, lo que permite distinguir hasta cuatro capas o estratos, de abajo arriba (Figura 4.3):
  - **Estrato germinativo.** Forma una única fila de células cúbicas prismáticas apiladas unas contra las otras y unidas entre sí.
  - **Estrato espinoso.** Las células se disponen en varias capas y se van aplanando, pasando a ser poliédricas en vez de cúbicas.
  - **Estrato granuloso.** Formado por tres a cinco capas de células que van adelgazando, hasta que el núcleo degenera y los orgánulos celulares desaparecen.
  - **Estrato córneo.** Formado por células aplanadas, sin núcleo ni orgánulos citoplasmáticos. Las capas más superficiales terminan por descamarse.
- **Melanocitos.** Son células que sintetizan melanina, pigmento responsable del color de la piel, y se encuentran en el estrato germinativo, entre los queratinocitos.
- **Células de Langerhans.** Están sobre todo en el estrato espinoso y solo son distinguibles de los melanocitos mediante microscopio electrónico. Están relacionadas con el sistema inmunitario.

Además de las células, en la epidermis se encuentran receptores nerviosos sensitivos que recogen la información que aporta la piel.

Dermis

Capa de tejido conjuntivo cuyo grosor varía dependiendo de las zonas del cuerpo entre 1 y 2 mm. Está separada de la epidermis por una membrana basal.

La unión entre dermis y epidermis está muy contorneada, con elevaciones y depresiones denominadas crestas epidérmicas y papilas dérmicas (Figura 4.4).

Vocabulario

Técnica histológica: es una serie secuencial de pasos a través de los cuales una muestra de tejido llega a transformarse en delgados cortes coloreados que pueden observarse al microscopio.

Queratinización: aparición de queratina en la superficie de la piel. La queratina es una proteína y constituye el principal componente de las uñas, los pelos y la capa córnea de la piel.

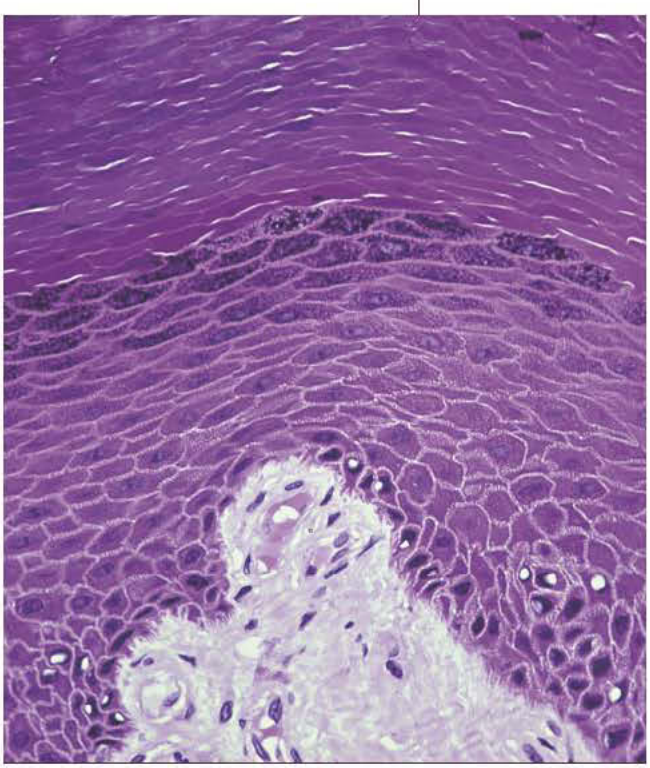

4.3. Corte histológico de epidermis.

Además, en la dermis hay vasos sanguíneos, nervios y terminaciones nerviosas libres, células musculares lisas y estriadas y diversos anejos cutáneos derivados de la epidermis.

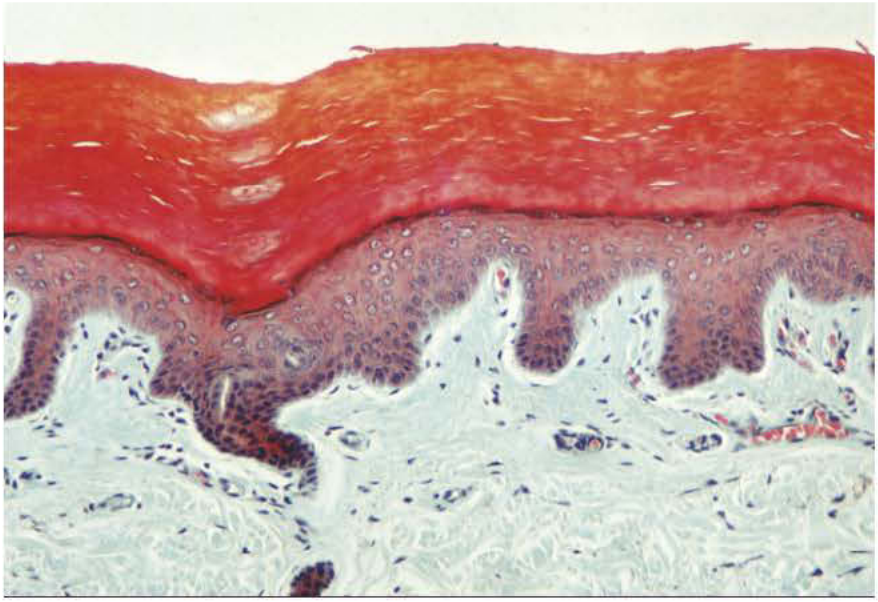

4.4. Crestas y papilas.

Hipodermis

Se trata de un tejido conjuntivo laxo que, según las zonas de la piel y el estado nutricional, resulta más o menos rico en tejido adiposo.

2.2 > Los anejos cutáneos

Podemos encontrar tres tipos: las glándulas sudoríparas, los folículos pilosebáceos y las uñas.

Glándulas sudoríparas

Hay dos variedades:

- Glándulas sudoríparas ecrinas. Son glándulas que vierten su secreción al exterior y se encuentran por toda la piel y, en mayor número, en las palmas y en las plantas de pies y manos. Solo existen en los mamíferos y su número oscila entre 2 y 5 millones en total. Estructuralmente, se trata de glándulas exocrinas tubulares simples apelotonadas (Figura 4.5). Segregan el sudor, que es una sustancia acuosa que procede del plasma sanguíneo.
- Glándulas sudoríparas apocrinas. Se distinguen de las anteriores en que:
  - Se localizan en ciertas partes del cuerpo (axilas, pubis, etc.).
  - Su situación es más profunda, a veces en la hipodermis.
  - Su tamaño es más voluminoso.
  - Su desembocadura no se sitúa en la epidermis, sino en la vaina de un pelo, por debajo de la desembocadura de la glándula sebácea.
  - El producto de su secreción es más espeso, oloroso y rico en grasas y pigmentos.

¿Sabías que...?

Se estima que la piel de la palma de la mano contiene alrededor de 450 glándulas sudoríparas ecrinas por centímetro cuadrado.

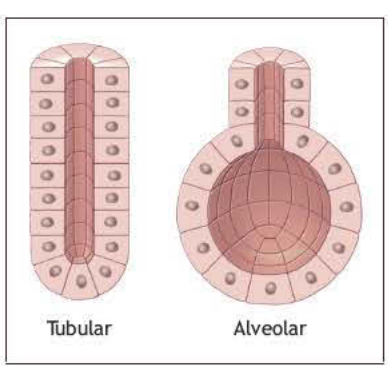

4.5. Estructura de glándulas exocrinas simples.

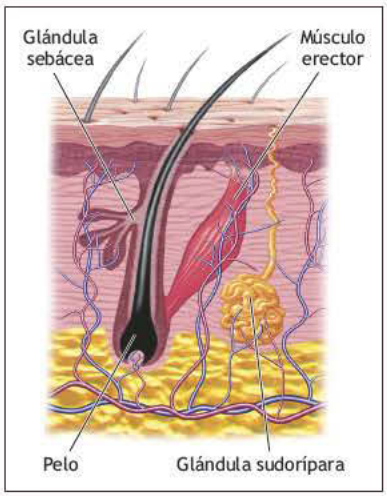

4.6. Folículo pilosebáceo.

Folículos pilosebáceos

Son invaginaciones de la epidermis que se introducen en la dermis. Cada folículo comprende tres elementos (Figura 4.6):

- Los pelos. Se distribuyen por toda la piel en número, longitud y espesor variables, a excepción de ciertas regiones, como las palmas de las manos y de los pies. Están formados por células epiteliales queratinizadas sin núcleo. Contienen gránulos de melanina, pigmento responsable del color.
- Glándulas sebáceas. La mayoría de ellas van asociadas a un pelo, por lo que no son frecuentes en aquellas zonas en las que estos no existen. Sin embargo, hay glándulas sebáceas en zonas sin pelo, como los párpados. Estructuralmente, se trata de una glándula exocrina alveolar simple (Figura 4.5).
- Músculo erector del pelo. Son fibras musculares lisas cuyo extremo profundo se inserta en el pelo mientras que el superficial lo hace en la capa papilar de la dermis. Su contracción bajo el efecto del frío, miedo, etc., desencadena la erección de los pelos ("carne de gallina").

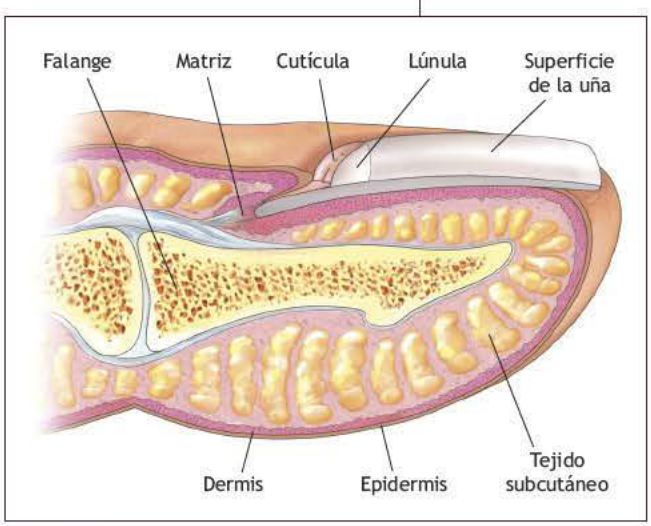

4.7. Partes de la uña.

Las uñas

Están formadas por células queratinizadas aplanadas, apiladas unas sobre otras y procedentes de una zona especial de la epidermis llamada **matriz de la uña**. Su crecimiento es longitudinal y, como no se descaman, crecen de forma continua e ininterrumpida (Figura 4.7).

2.3 > Organización topográfica de la piel

Los elementos que forman parte de la piel se organizan de diferente forma dependiendo de las regiones del cuerpo.

Como ejemplo, podemos encontrar variedad de grosores en la piel, dependiendo del lugar que estemos analizando:

Localización	Tipo de piel	Características
Palma de las manos y planta de los pies	Piel gruesa.	- Espesor considerable. - Abundancia de glándulas sudoríparas ecrinas. - Ausencia de pelos y glándulas sebáceas.
Resto del cuerpo	Piel fina.	- Escaso grosor. - Menor cantidad de glándulas sudoríparas. - Presencia variable de pelos y glándulas sebáceas.

Actividades propuestas

1·· Haz un resumen en tu cuaderno de prácticas sobre lo que has estudiado de los anejos cutáneos y describe cuál es la función de cada uno de ellos.

3 >> Fisiología de la piel

La piel no debe considerarse solo como el "embalaje" del organismo, sino que es responsable de una serie de funciones básicas, como son:

- **Termorregulación.** La piel regula la temperatura del cuerpo fundamentalmente mediante tres sistemas:
  - El aporte sanguíneo (vasodilatación y vasoconstricción).
  - La evaporación del sudor.
  - El aislamiento que proporciona la grasa de la hipodermis y el vello corporal.
- **Protección.** La piel tiene una función de cobertura o aislamiento. Actúa como una barrera física que protege al organismo de las invasiones bacterianas, las radiaciones y los traumatismos mecánicos, por ejemplo, las células queratinizadas de la capa córnea impiden la entrada de sustancias químicas nocivas, la melanina no deja pasar las radiaciones ultravioletas hacia el interior del organismo, etc.
- **Excreción.** La piel posee una función excretora de sustancias de desecho a través del sudor.
- **Capacidad sensitiva.** Comunica al individuo con el mundo exterior debido al gran número de terminaciones nerviosas que aseguran la recepción de los estímulos táctiles, térmicos y dolorosos.
- **Función secretora.** La piel secreta grasa por las glándulas sebáceas. Esta grasa la protege de la sequedad y el agrietamiento, así como de la radiación ultravioleta.
- **Función metabólica.** Asegura la síntesis de **vitamina D**, que es producida por el organismo a partir de moléculas precursoras, gracias a la energía de la radiación ultravioleta procedente de la luz solar, la cual provoca una serie de cambios bioquímicos en dichas moléculas.

4.8. Correr es una actividad que requiere una eficaz termorregulación.

Vocabulario

Vasodilatación: aumento del calibre de los vasos sanguíneos por relajación de sus fibras musculares.

Vasoconstricción: reducción del calibre de los vasos sanguíneos por contracción de sus fibras musculares.

Metabolismo: es la denominación que recibe el conjunto de procesos bioquímicos realizados por las células para llevar a cabo las síntesis y degradación de sustancias.

Actividades propuestas

2·· ¿Qué ventajas tiene para la corredora de la Figura 4.8 sudar durante su actividad? Razona la respuesta.

4 >> Lesiones elementales de la piel

Las lesiones elementales de la piel se pueden dividir en primarias y secundarias.

4.1 > Lesiones primarias

Son aquellas que se forman sobre la piel sana. Pueden ser planas, de contenido sólido y de contenido líquido.

Lesiones planas

Se trata de cambios de coloración denominados **máculas**. Su causa más habitual es de origen vascular. Algunos tipos de lesiones planas son:

- **Eritema**. Enrojecimiento de la piel, con aumento de la temperatura local, producido por una vasodilatación capilar. Desaparece con la vitropresión (Figura 4.9).
- **Angioma**. Mácula de color rojo producida por un aumento en la formación de vasos sanguíneos de la dermis.
- **Telangiectasia**. Dilataciones permanentes de pequeños vasos cutáneos de aspecto lineal o estrellado, que desaparecen con vitropresión.
- **Púrpura**. Mácula producida por extravasación de sangre, que no desaparece con la vitropresión y que al evolucionar, cambia de color. En principio son rojas, después moradas y por último amarillo-verdosas. Según el tamaño y la profundidad se dividen en:
  - Superficiales: **petequias**, puntiformes, no mayores de 2 mm; **equimosis**, conocidas como cardenales, de mayor tamaño; **vibrices**, que tienen forma de línea.
  - Profundas: **hematoma**, gran acúmulo hemorrágico en dermis e hipodermis.

4.9. Eritema.

Lesiones de contenido sólido

- **Pápula**. Es una lesión elevada, circunscrita, de menos de 1 cm, de color y forma variable, que tiende a curar espontáneamente sin dejar cicatriz.
- **Placa**. Elevación en meseta de mayor superficie que altura, de más de 1 cm y que generalmente es el resultado de una agrupación de pápulas.
- **Habón o roncha**. Elevación circunscrita de consistencia elástica, debida a un edema en la dermis, que desaparece en unas horas sin dejar rastro residual.
- **Nódulo**. Lesión redondeada, circunscrita, profunda y palpable, mayor de 1 cm.

Lesiones de contenido líquido

- **Vesícula**. Lesión elevada, circunscrita, de contenido seroso o hemorrágico, de menos de 0,5 cm.
- **Ampolla o flictena**. Igual a la vesícula pero de tamaño mayor a 0,5 cm (Figura 4.10).
- **Pústula**. Lesión elevada, circunscrita, que contiene exudado purulento de color y forma variable.
- **Quiste**. Lesión de tipo cavidad, con contenido líquido, sólido o semisólido y de consistencia elástica.

4.10. Ampolla o flictena.

4.2 > Lesiones secundarias

Son aquellas que se forman a partir de una alteración previa. Pueden producirse por pérdida de sustancia o por modificación de lesiones primitivas.

Lesiones por pérdida de sustancia

- **Erosión.** Pérdida muy superficial en la continuidad de la piel.
- **Excoriación.** Erosión lineal debida al rascado.
- **Fisura** o **rágade.** Solución de continuidad de la piel que afecta a la dermis. Se suele localizar alrededor de orificios y pliegues (Figura 4.11).
- **Úlcera.** Pérdida de sustancia de la piel que afecta hasta la hipodermis (Figura 4.13).

Lesiones por modificación de lesiones primitivas

Se dividen en temporales y permanentes.

- Temporales:
  - **Escama.** Déficit en la eliminación de la capa córnea que produce que se acumulen fragmentos laminares.
  - **Costra.** Desecación de exudados, sangre y restos celulares sobre la superficie cutánea. Cubren la superficie de soluciones de continuidad.
  - **Escara.** Tejido necrótico en forma de masa negra (Figura 4.12).
- Permanentes:
  - **Atrofia.** Disminución o desaparición de algún componente de la piel.
  - **Esclerosis.** Proceso de aumento del tejido conjuntivo dérmico, en el que se aprecia piel dura que no se puede desplazar.
  - **Cicatriz.** Tejido resultante de la sustitución de la dermis por tejido conjuntivo, tras una alteración de la esta parte de la piel.
  - **Liquenificación.** Aumento de las estructuras normales de la piel debido al rascado crónico.

4.11. Fisura o rágade.

4.12. Escara.

4.13. Úlcera.

Actividades propuestas

3·· Busca la definición de las siguientes palabras: vitropresión, exudado y necrosis.

5 >> Patologías de la piel, pelo y uñas

Existen numerosas patologías que afectan a la piel y los anejos cutáneos, entre las que destacan las siguientes.

5.1 > Patologías de la piel

Pueden deberse a infecciones, tumores u otras causas.

Infecciosas

Se clasifican, dependiendo del agente infeccioso, en:

- **Bacterianas**: entre las que destacan la **foliculitis**, infección que afecta al folículo piloso, y los **forúnculos**, que afectan a las glándulas sudoríparas obstruyendo la salida del sudor.
- **Víricas**. La más común es el **herpes simple**, una afección vírica que aparece en labios y zona perilabial.
- **Micosis**. Son producidas por hongos y entre ellas destacan:
  - **Candidiasis**. Infección por el hongo *Candida albicans*. Suele infectar la piel y las membranas mucosas, como las que recubren la boca y la vagina.
  - **Tiña**. Infección por hongos dermatofitos. Se clasifica según la zona afectada, por ejemplo: el pie de atleta o la tiña inguinal. Se caracteriza por la presencia de manchas en forma de anillos rojos y escamosos con zonas más claras en el centro.
- **Infestaciones**: generadas por artrópodos, entre las que destacan:
  - **Pediculosis**. Afección producida por piojos. Existen dos especies de piojos: *Phtirus pubis*, más conocidos como ladillas, y *Pediculus humanus*, responsable de la pediculosis de la cabeza. Se alimentan de la sangre que succionan.
  - **Sarna**. Enfermedad producida por el ácaro *Sarcoptes scabiei*. La sarna se disemina rápidamente en lugares con mucha gente en los que hay contacto frecuente con la piel de otras personas. Produce un picor intenso, especialmente por la noche.

Tumores

Un tumor es un acúmulo de tejido generado por un aumento desproporcionado del número de células de ese tejido.

Se clasifican generalmente en benignos y malignos.

- **Benignos**. No ocasionan daños importantes en el tejido ni en tejidos adyacentes. Destacan sobre todo:
  - **Nevos**. Son máculas, pápulas o nódulos pigmentados, denominados lunares.
  - **Lipomas**. Depósito blando de grasa bajo la piel.
  - **Papilomas**. Formación callosa en la planta del pie de origen vírico (verruga plantar).
  - **Verrugas**. Tumores epiteliales causados por el virus del papiloma humano (Figura 4.14).

¿Sabías que...?

La pediculosis afecta a un 5-15% de la población escolar; es más frecuente en las niñas que en los niños, por la mayor longitud del cabello y el uso compartido de accesorios para el pelo.

4.14. Verruga.

– **Malignos.** Generan daños en el tejido y pueden invadir tejidos adyacentes. En la piel los más comunes son:
  - **Melanoma.** Tumor originado en los melanocitos. El melanoma es el tipo más serio de cáncer de piel. Con frecuencia, el primer signo de un melanoma es un cambio de tamaño, forma, color o textura de un lunar (Figura 4.15).
  - **Epitelioma cutáneo.** Tumor originado en la epidermis. Los más frecuentes son el basocelular (carcinoma de células basales) y el espinocelular (carcinoma de células escamosas).

4.15. Melanoma.

Otras causas que provocan patologías en la piel

Existen numerosas afecciones en la piel muy comunes generadas por otras causas, entre las que destacan:

– **Psoriasis.** Alteración inflamatoria crónica de la piel que produce lesiones escamosas engrosadas e inflamadas, con una amplia variabilidad clínica y evolutiva.
– **Dermatosis.** Inflamación de la piel asociada a agentes irritantes como jabones, metales, etc. La reacción suele parecerse a una quemadura.
– **Acné.** Inflamación de las glándulas pilosebáceas. Es uno de los trastornos mas frecuentes de la piel y afecta casi al 85% de la población entre 12 y 25 años.
– **Heloma.** Acúmulo de la capa córnea de la piel, generalmente en el pie.

5.2 > Patologías del pelo y las uñas

Las patologías más frecuentes en el pelo son:

– **Alopecia.** Pérdida de cabello por múltiples causas.
– **Hipertricosis.** Aumento de la vellosidad general o local.

Entre las patologías más comunes en las uñas destacan las siguientes:

– **Onicolisis.** Tendencia a la rotura de las uñas debida a su fragilidad.
– **Onicogrifosis.** Engrosamiento patológico de la uña, sobre todo en el primer dedo del pie.
– **Onicomicosis.** Infección por hongos en las uñas (Figura 4.16).
– **Onicocriptosis.** Penetración de la uña (generalmente del pie) en el surco ungueal, producida usualmente por un defecto en su corte.

4.16. Malformación extrema por una onicomicosis generada por el hongo *Trichophyton rubrum*.

Actividades propuestas

4·· Elabora un resumen en tu cuaderno de prácticas de las enfermedades infecciosas de la piel que has estudiado en la unidad.

5·· Amplía la información acerca de los tumores cutáneos consultando la página web de la asociación española contra el cáncer (www.aecc.es).

Ideas clave

LA PIEL Y ANEJOS

- **Anatomía de la piel**
  - Capas de la piel:
    - Epidermis
    - Dermis
    - Hipodermis
    - Anejos cutáneos:
      - Glándulas sudoríparas
      - Uñas
      - Folículos pilosos (pelo, glándula sebácea y músculo erector)
- **Fisiología de la piel**
  - Termorregulación (homeostasis)
  - Protección (barrera externa)
  - Excreción (sudor)
  - Capacidad sensitiva
  - Secreción (ácidos grasos)
  - Metabolismo (síntesis de vitamina D)
- **Lesiones de la piel**
  - Lesiones primarias:
    - Planas (eritema, angioma, telangiectasia, petequias y hematomas)
    - Con contenido sólido (pápula, placa, habón y nódulo)
    - Con contenido líquido (vesícula, ampolla, pústula y quiste)
  - Lesiones secundarias:
    - Por pérdida de sustancia (erosión, excoriación, fisura y úlcera)
    - Por modificación de lesiones primitivas:
      - Temporal (escama, costra y escara)
      - Permanente (atrofia, esclerosis y cicatriz)
- **Patologías de la piel**
  - Infecciosas: bacteriana (foliculitis y forúnculos), víricas (herpes), micosis (candidiasis y tiña) e infestaciones (pediculosis y sarna)
  - Tumores: benignos (nevos, lipomas, papilomas y verrugas) y malignos (melanoma y epitelioma)
  - Otras patologías: psoriasis, dermatitis, acné y heloma
- **Patología de los anejos cutáneos**
  - Pelo (alopecia e hipertricosis)
  - Uñas (onicolisis, onicogrifosis, onicomicosis y onicocriptosis)

Atlas

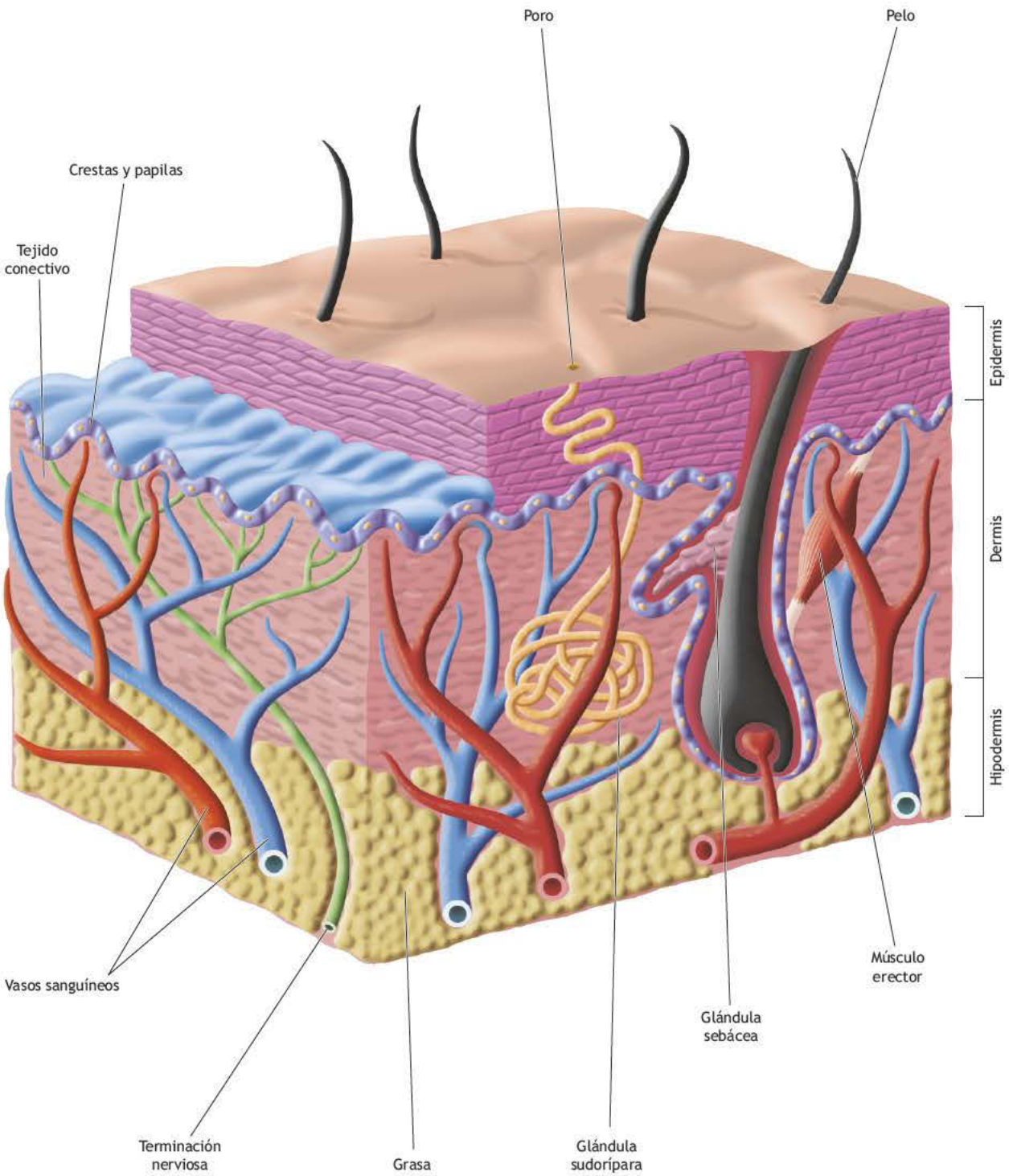
Poro
Pelo
Crestas y papilas
Tejido conectivo
Epidermis
Dermis
Hipodermis
Vasos sanguíneos
Terminación nerviosa
Grasa
Glándula sudorípara
Glándula sebácea
Músculo erector

Actividades finales

1•• Realiza un dibujo que muestre un corte histológico de la piel e identifica en él sus capas y las células que en ellas se encuentran.

2•• ¿Qué diferencia hay entre los dermatoglifos y las arrugas?

3•• Describe y explica las siguientes funciones de la piel:

- Protectora.
- Termorreguladora.
- Metabólica.
- Sensitiva.

4•• Lee atentamente las siguientes frases y decide si son correctas o no. En caso de ser incorrectas, escribe de nuevo la frase correctamente.

- La piel gruesa carece de glándulas sudoríparas.
- En la palma de las manos la piel es gruesa y no hay glándulas sebáceas.
- La piel fina se caracteriza por la presencia de pelo y la ausencia de glándulas sebáceas.
- En la planta de los pies podemos encontrar piel de escaso grosor y muchas glándulas suporíparas.

5•• Ordena en tu cuaderno las patologías del cuadro de abajo en los siguientes grupos: lesiones primarias planas, lesiones primarias con contenido sólido, lesiones planas con contenido líquido, lesiones secundarias por pérdida de sustancia y lesiones secundarias por modificación de lesiones primitivas.

- Eritema.	- Hematomas.	- Escara.	- Escama.
- Pústula.	- Atrofia.	- Costra.	- Habón.
- Ampolla.	- Esclerosis.	- Pápula.	- Erosión.
- Telangiectasia.	- Placa.	- Fisura.	- Nódulo.
- Petequias.	- Úlcera.	- Vesícula.	- Quiste.

6•• Haz un resumen de las patologías del pelo y las uñas estudiadas en la unidad.

7•• Explica la diferencia entre las glándulas sudoríparas ecrinas y apocrinas.

8•• ¿Qué se entiende por infestación? Usa la pediculosis como ejemplo, explicándola.

9•• Analiza estas definiciones, detecta los errores y vuelve a escribirlas correctamente en tu cuaderno:

- Alopecia: infección por hongos en las uñas.
- Melanoma: infección producida por hongos.
- Tiña: infección que afecta al folículo piloso.
- Foliculitis: tumor originado en los melanocitos.
- Onicomicosis: pérdida del cabello por múltiples causas.

10•• Explica la diferencia entre un tumor maligno y uno benigno. Pon ejemplos relacionados con patologías tumorales de la piel.

Aumentan los casos de melanoma por una "inadecuada" exposición al sol

Los dermatólogos del Hospital Universitari i Politècnic La Fe de Valencia advierten de un "claro" aumento de casos diagnosticados de melanoma en los últimos años a consecuencia, principalmente, de una mayor exposición inadecuada al sol. La debilitación de la capa de ozono permite además la entrada en la atmósfera de más radiaciones perjudiciales que potencian sus efectos negativos, según ha informado en un comunicado el centro hospitalario.

Europapress.es

Los casos de melanoma diagnosticados en La Fe han pasado de 31 a 46 desde 2006 a 2010, lo que supone un incremento de 15 nuevos pacientes en apenas 5 años. Así mismo, el número de casos por sexo se ha igualado en este tiempo, pasando de una mayoría masculina en 2006 (17 hombres frente a 14 mujeres) a la misma cantidad en 2010 (23 y 23 casos).

La edad media de los pacientes también ha aumentado, especialmente en el caso de los hombres, donde la patología ha pasado de detectarse a los 60 años a hacerlo a los 65. En las mujeres, la edad se mantiene en torno a los 53 años.

Esta mayor incidencia, que se observa también a escala nacional, lleva aparejado un incremento de la mortalidad, si bien esta crece a un ritmo mucho menor gracias a los diagnósticos tempranos, que permiten una supervivencia de hasta el 90% en 5 años.

El peligro de las quemaduras

La Unidad de Dermatología de La Fe, dirigida por el doctor Conrad Pujol, ha incorporado recientemente a un especialista en melanoma, el doctor Rafael Botella, quien señala que "lo peligroso son las quemaduras solares, ya que las radiaciones alteran el ADN de las células de forma acumulativa, provocando la aparición de melanomas". Esta capacidad de la piel para acumular las lesiones provocadas por el sol es lo que lleva a los expertos a asegurar que "la piel tiene memoria" y a insistir en la necesidad de protegerse frente a sus efectos desde pequeños.

La hasta ahora falta de alternativas en el tratamiento del melanoma está empezando a dar paso a su personalización gracias a la aparición de nuevos fármacos que actúan directamente sobre las moléculas que han provocado la lesión, ya que dependiendo de su localización y su relación con la exposición solar, los melanomas generan alteraciones moleculares diferentes. Esto implica que "la respuesta a los fármacos sea distinta según el tipo de alteración, por lo que no se pueden tratar todos los melanomas de la misma manera", apunta Botella.

Actividades

1·· Amplía tus conocimientos sobre el melanoma realizando un trabajo. Para documentarte, busca información en la página oficial de la Sociedad Española de Oncología Médica (www.seom.org).